

バルクフローとは？ グレースフィルシリーズに新たに加わった グレースフィル バルクフローの可能性

東京都 内山歯科クリニック
歯科医師
内山徹哉

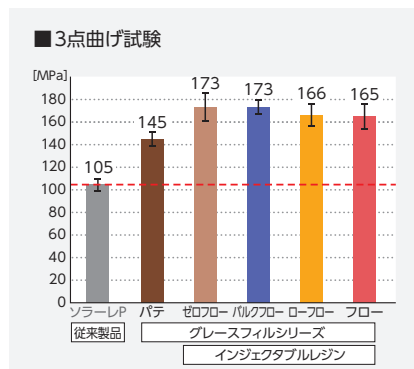


フロアブルコンポジットレジンの進化


昨今、コンポジットレジン材料の進化は目を見張るものがあり、各社が新商品を開発している。その中でも日本の技術は世界一と言われており、特にフロアブルレジンにおいてはその物性、使用用途にパラダイムシフトが起きていると言っても過言ではないであろう。従来、フロアブルタイプのコンポジットレジンペーストタイプに比べ、物性が劣るのが常識であったが、多くの製品においてその常識が覆された。GCのグレースフィル ゼロフローは、3点曲げ試験において173MPaという驚異的な数字を叩き出し、その進化を代表するコンポジットレジンとなった(図A)。このように、ダイレクトアプリケーションの操作性を継承しながらも諸物性を

向上させたコンポジットレジン、インジェクタブルレジンと呼ばれるようになってきている。グレースフィル ゼロフローはその物性のみならず、操作性も非常に優れている。従来からワックスアップの際に用いるドロップコーンテクニック

の感覚でレジン築盛時にも応用できるようになった。すなわち、ある程度の大きさであれば細かい咬合面形態を回復でき、コンポジットレジンの適用範囲が広がったと言っても過言ではないであろう。



図A ゼロフローをはじめ、グレースフィルシリーズのインジェクタブルレジン3種は高い強度を実現している。



図B グレースフィル ゼロフローは流れにくく、しっかりと付形が行える。

※ボンディング材硬化面での試験(室温23℃)
※上段の写真は、ペースト抽出後、垂直に立てて60秒後に撮影。

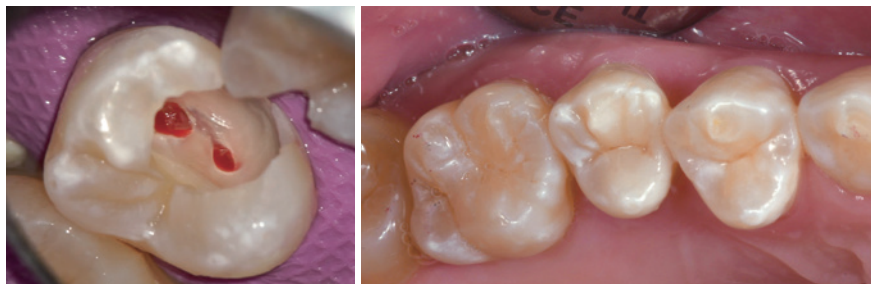フィラーの進化

その進化の背景には、フィラーの形状や大きさ、表面処理技術の進歩が存在する。進化の中核にあるのが、ナノフィラーテクノロジーである。1980年代にはすでにフィラーとしてnmレベルの粒子が採用されていたが、フィラーの表面処理や分散が不十分であった。そのため、研磨や摩耗時にフィラーが一塊となって取れてしまい、研磨性の低下やツヤの消失、色素沈着につながっていた。2010年代には表面処理とフィラー分散を高度化したナノフィラーテクノロ

ジーを応用した製品が登場、フィラーの大きさは平均粒径200nm(MIフィルの場合)ほどとなり、ナノフィラーがマトリックス内において高密度、かつ高分散したペーストとなった。研磨や摩耗時にはこの集合体が一塊ではなく、ナノフィラーが1つずつ取れるように設計され、研磨性と耐摩耗性が向上した。

これにより、フロアブルレジンの耐久性、操作性は大きく向上し、その適用範囲が広がってきているのである。写真(図C)は咬合面にグレースフィル ゼロ

フローを用いてレジン修復を行ったものである。プレスセラミックに比べるとまだその強度は劣るものの、173MPaの曲げ強度に、長期にわたり審美性を維持するセルフシャイニング効果を有しているインジェクタブルレジンが出てきたことは、歯科界における大きな進歩である。ある程度残存天然歯が存在し、その部分に咬合支持があり、複雑な形態でなければ、インジェクタブルレジンを選択する機会が増えていくであろう。



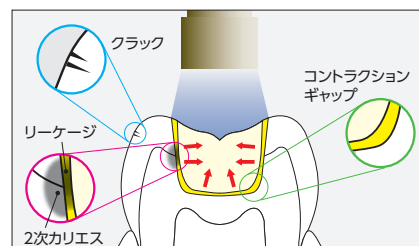
図C グレースフィル ゼロフロー(A1、BW)とグレースフィル ローフロー(WO)による5]咬合面の充填。

バルクフィルの概念と光硬化深度・重合収縮率の問題

コンポジットレジンが優位性や進化について触れてきたが、その使用用途は修復物の表面にとどまらず、内面にもライニング材として多く使用されている。日本ではまだ聞きなれない言葉かもしれないが、このような空間を一括で埋めることをバルクフィルという。咬頭被覆や表面に露出するコンポジットレジン修復に比べ、バルクフィルは1回で光重合させる量が多くなりがちであるため、その硬化深度と重合収縮

率が問題となる。重合収縮率が大きくなることで起きうる問題点としては、コントラクションギャップがあげられるであろう。図Dのように重合収縮率が高い多量のレジンを光重合すると、重合収縮応力により歯質からレジンが剥離してしまいコントラクションギャップが発生する。この空間は象牙質が露出していることとなり、そこに刺激が加わることで知覚過敏や冷温痛などの原因になりうる。また、そこに細菌が侵入

することによる2次カリエスも多くの歯科医師が経験する問題であろう。




図D 重合収縮率の高い多量のコンポジットレジンに光照射すると、照射側に向かってレジンが収縮するため、歯質からレジンが剥離してコントラクションギャップが発生する。

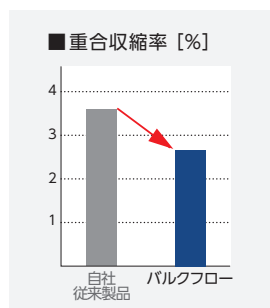
GC社から新たに発売されたグレースフィル バルクフローについて

グレースフィルシリーズに新たに加わったバルクフローであるが、現時点では学会等での発表データはないものの、GC社のデータで光硬化深度4mmとバルクフローとしては問題のない数値があげられている(図E)。重合収縮率も3%以下と低く、GC社が行った大きな窩洞による辺縁漏洩試験(サーマルサイクル、5℃⇄55℃、2,000回)でも問題がないことが確認されている


(図F、G)。また、強度はグレースフィル ゼロフローと同じ173MPa(3点曲げ試験)と高く、ペーストにチップ先端で細かい振動を与えることで流動する性状と、振動を与えない状態では、ゼロフローに近い形態維持性を有していることから、ゼロフローに近い形態維持性(図H)によって、ライナーから咬合面形態の付与までがバルクフローで一括充填できるようになった。



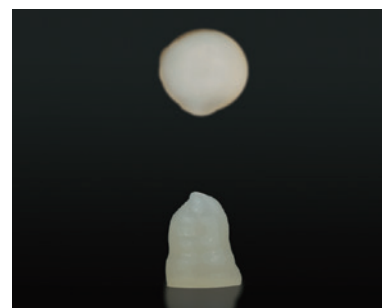図E ステンレス製の型に設けた孔にレジンを填入後、光重合し硬化させた円柱体での比較。
※光硬化深度は、硬化させた試験片の長さを2で除した値。
(JIS 6514:2015 歯科修復用コンポジットレジン準拠)



図F バルクフローの重合収縮率は3%以下と低い値を示す。

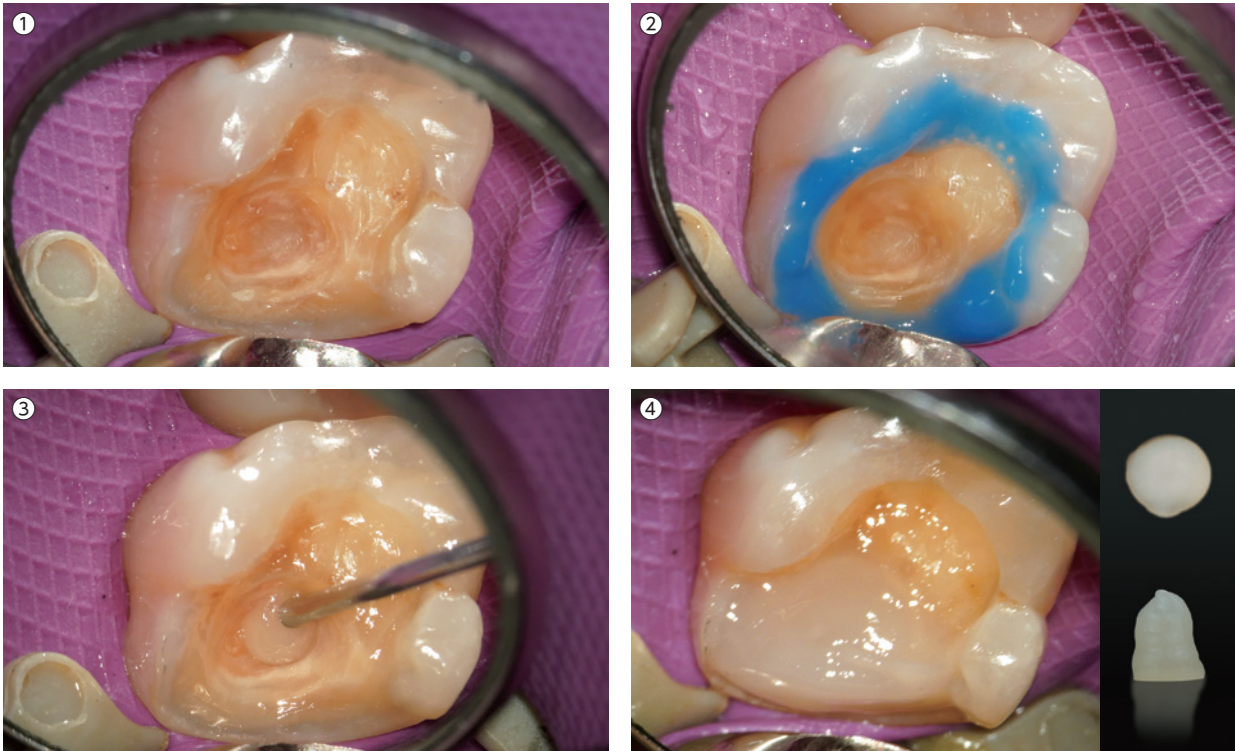


図G バルク修復を想定した大きい窩洞を付与した牛歯にボンディング処理、バルクフローを充填した試験体に対しサーマルサイクルした後、染色液に浸漬し、その断面を観察したもの。辺縁漏洩は見られない。



図H バルクフローの流動性と付形性はゼロフローと同じような傾向を示す。
※ボンディング材硬化面での試験(室温23℃)
※上段の写真は、ペースト吐出後、垂直に立てて60秒後に撮影。

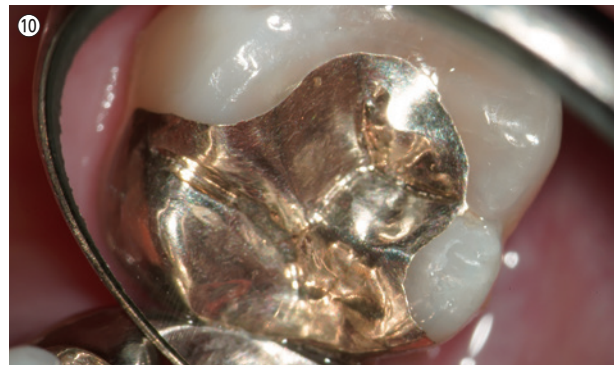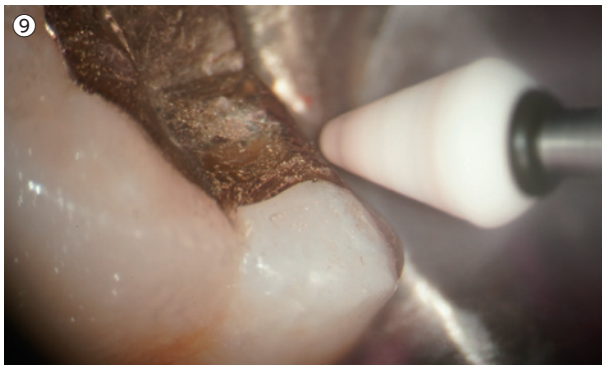
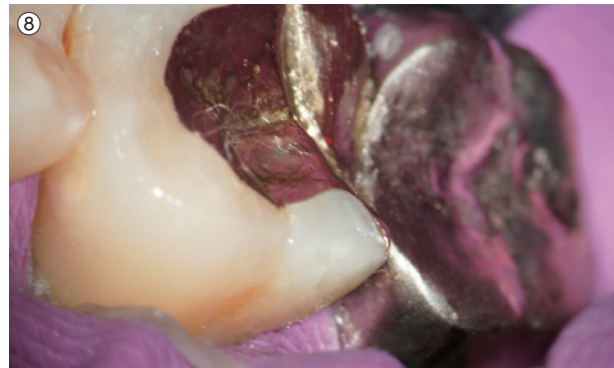
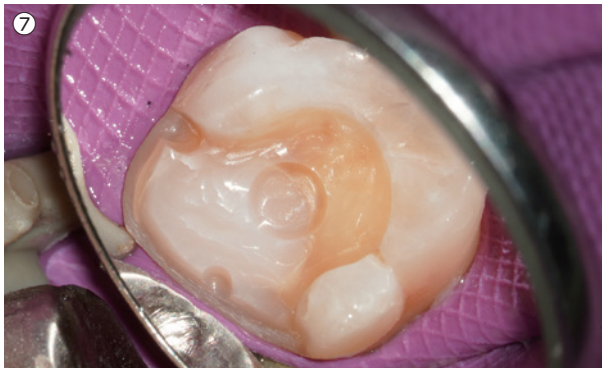症例1 ライニング材としてバルクフィルを使用するメリット (メタルインレーへの応用)



①この画像はカリエス除去後、表面をグリシンパウダーにてサンドブラスト処理したもの。機能咬頭である遠心口蓋咬頭を含んでおり、さまざまな修復デザインが考えられるが、歯牙を可及的に保存するデザインのゴールドインレーを選択した。②セレクトティブエッチングを行うことで褐線が有意に抑制される¹⁾。GC社のエッチング材(ジーシー エッチャント)は過度な流動性がなくエナメル質のみを選択的にエッチングすることが容易である。③ボンディング処理後、光到達性が高く、重合収縮量の少ないグレースフィル バルクフロー(ユニバーサル(U))でライニングした。④グレースフィル バルクフローは付形性に優れているため、過不足なく充填することが可能である。

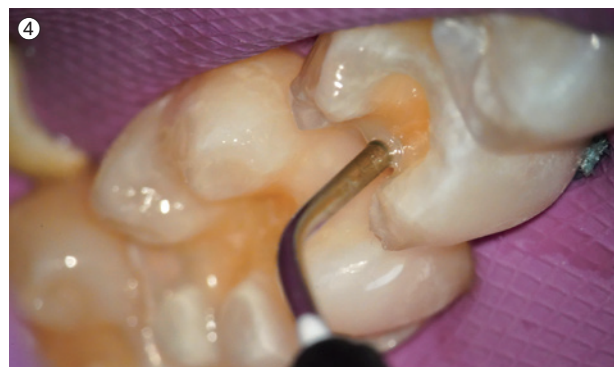
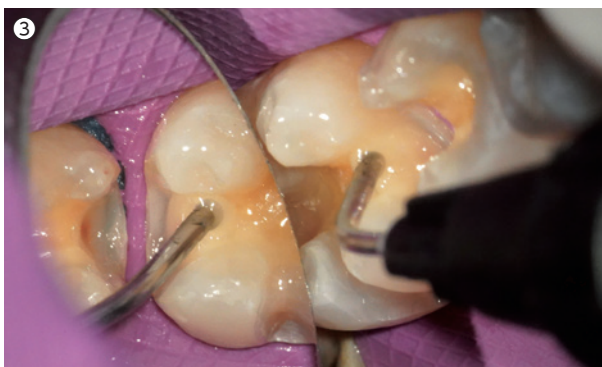
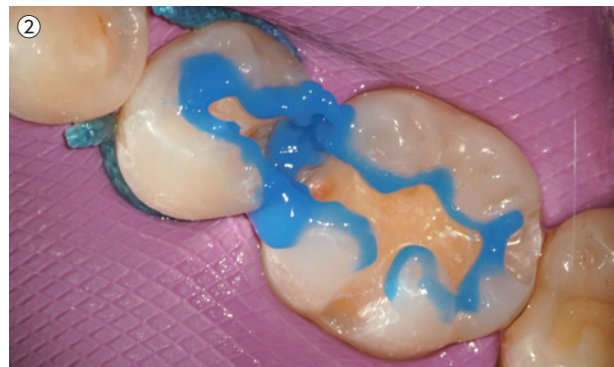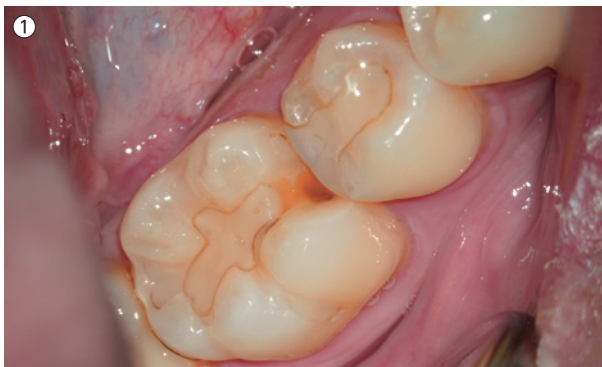⑤直視下で充填量を確認する。必ず2方向から確認し、3次元的な築盛を行う。筆者は必ず、容易に角度を変えられるマイクロスコープ(モーラーインターフェイス)を用いてこの作業を行っている。⑥筆者の使用しているマイクロスコープ(EXTARO)。デジタル眼レフカメラを装着し、必要に応じて口腔内の撮影を行っている。本稿の口腔内写真はすべてこれで撮影している。ちなみにコンジット充填やボンディング時などは早期重合を抑制するためにオレンジカラーモードで診療を行っているが、EXTAROの「True Light mode」を使用することで、使用していない画像との色調差はほとんど見られない。

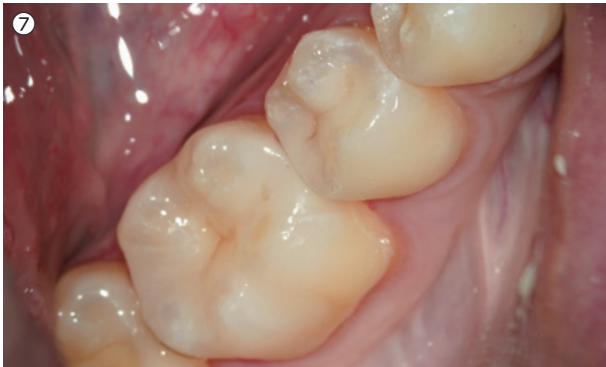
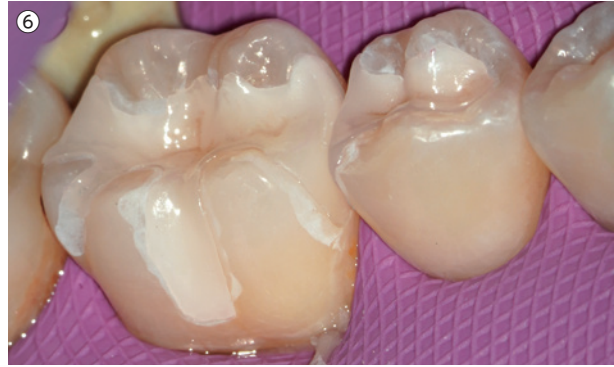
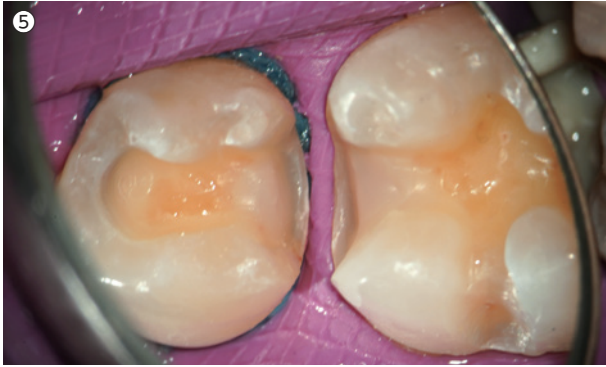⑦グレースフィル バルクフローは、形成時は天然歯に近い削れ具合である。ディンプル部分は天然歯とともに形成しているが、レジン部分を過度に形成してしまうことがない。顕微鏡にて、接着に有利なエナメル質が露出していることを確認する。⑧ゴールドインレーの接着。24倍の拡大視野下にてマージン部の段差を確認。⑨24倍の拡大視野下にてマージン部を移行的に研磨し、すり合わせを行う。この時、バーの回転方向を金属側から天然歯に向けることで、ギャップがないようにすり合わせていく。⑩セット後。良好な適合が確認できる。

症例2 ライニング材としてバルクフィルを使用するメリット (プレスセラミックのオールセラミックスインレーへの応用)

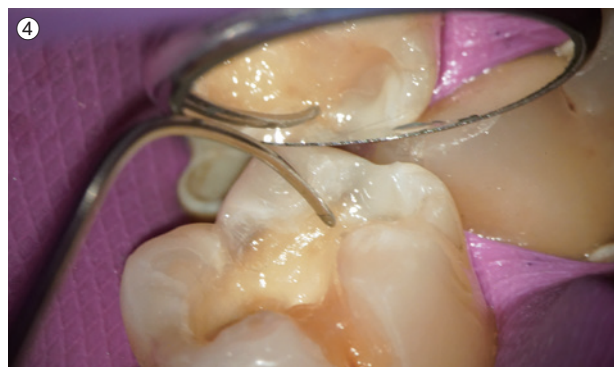
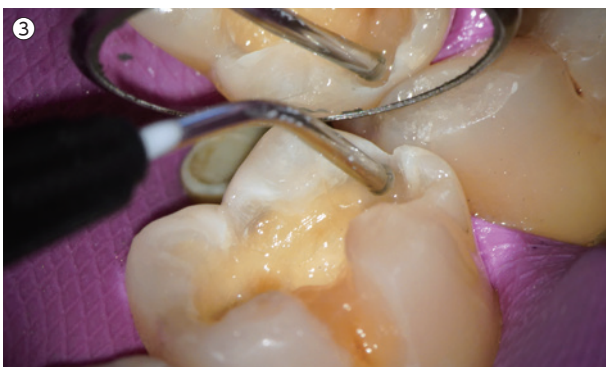
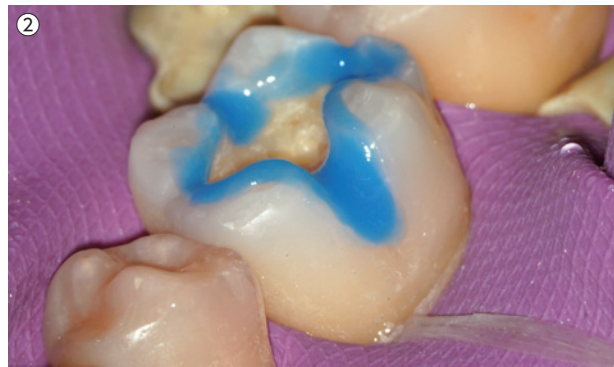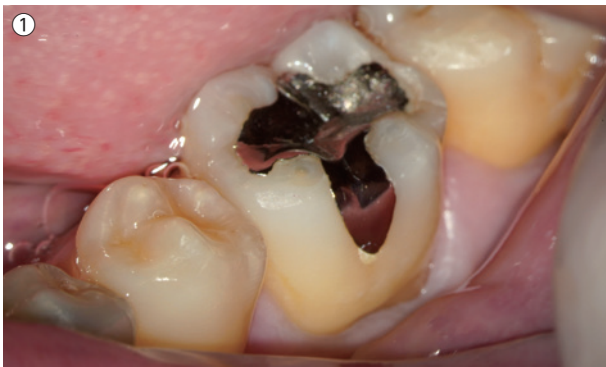①グレースフィル バルクフローはセラミックインレーのライニング材としても有効である。レジンインレーの破折で二次カリエスが認められた症例。②カリエス除去後、ジーシー エッチャントでセレクトィブエッチングを行った。③グレースフィル バルクフローでライニング (ユニバーサル (U))。④顕微鏡直視下の角度で充填量を確認する。グレースフィル バルクフローは付形性に優れているため、過不足なく充填することが可能である。

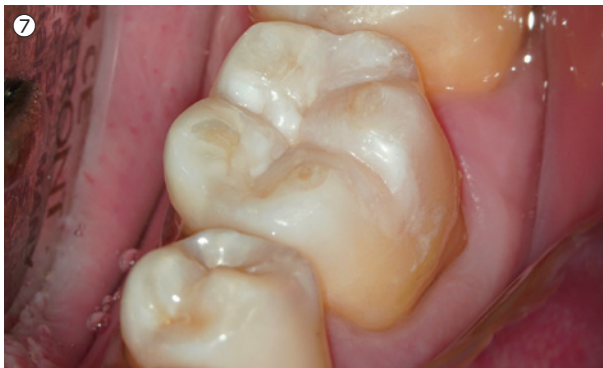
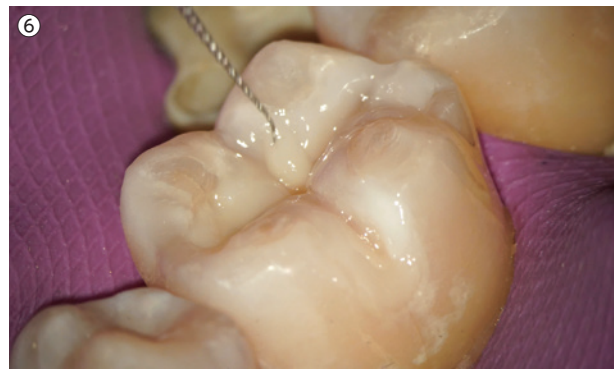
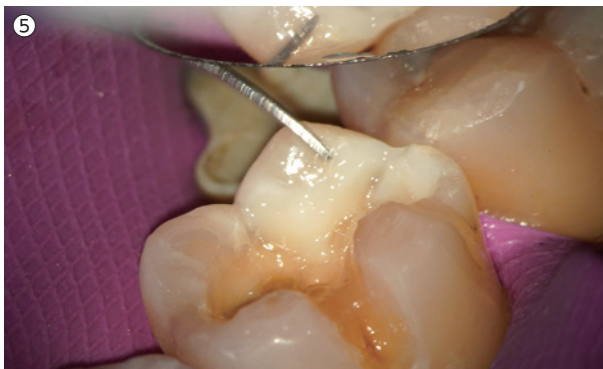⑤形成終了後。接着に有利なエナメル質が露出している。⑥修復物（イニシャル LiSi プレス）の試適（修復物が白く見えるのはトライインパーストを使用していないため）。⑦術後。審美的かつ機能的な修復治療を行うことができた。

症例3 ライニング材としてバルクフィルを使用するメリット（コンポジットレジン修復への応用）

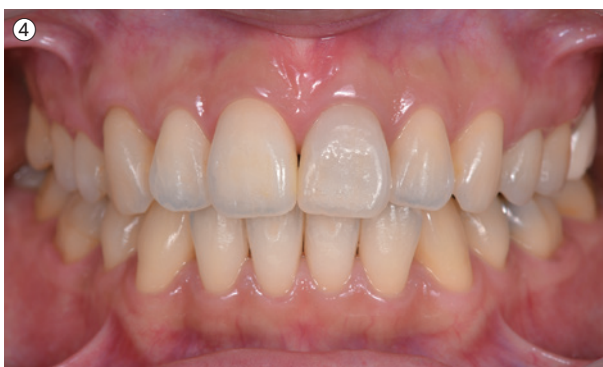
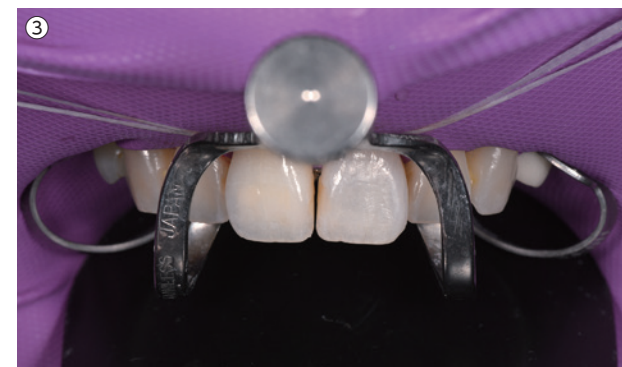
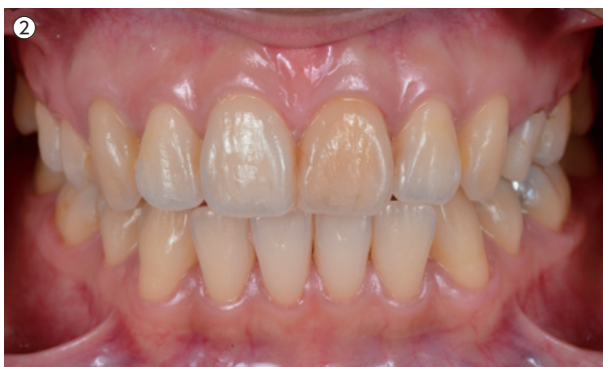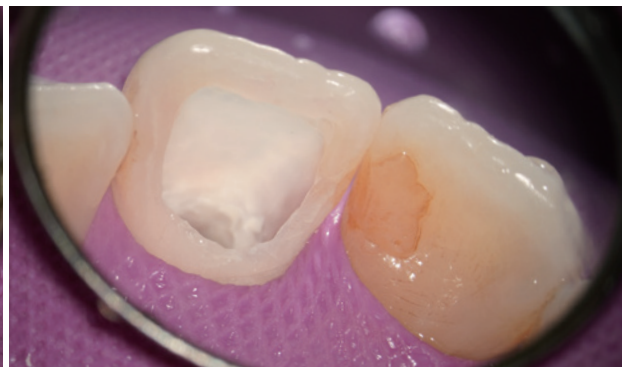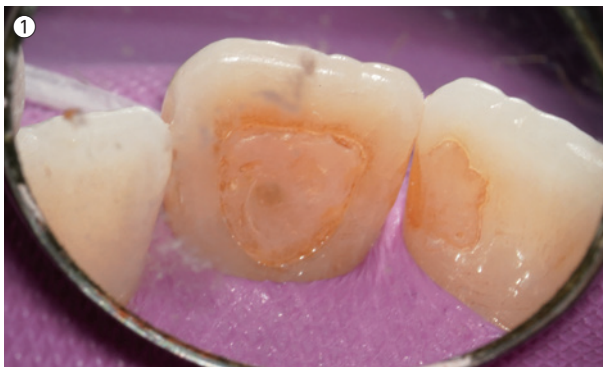①コンポジットレジン修復のライニング材としてもグレースフィル バルクフローは有効である。患者は海外でインレーが脱離した際、歯科医師に2次カリエスを指摘され来院。1回での治療を希望された。②カリエス除去後、ジーシー エッチャントでセレクトタイプエッチングを行う。③ボンディング処理後、グレースフィル バルクフロー（ユニバーサル（U））にてライニングを行う。目安として、象牙質の部分で止めるようにする。④細かい形態は、3Aの探針で付与していく。



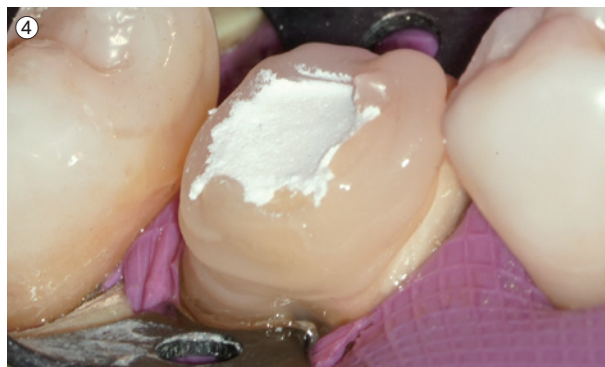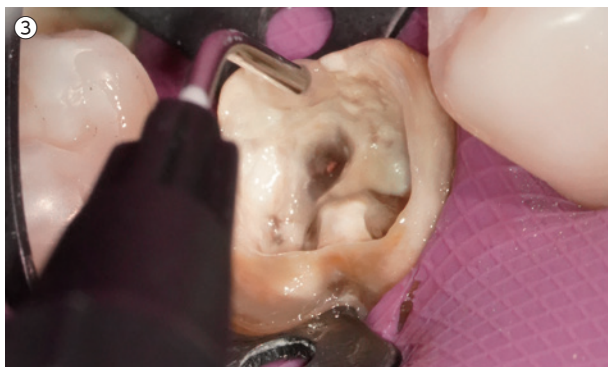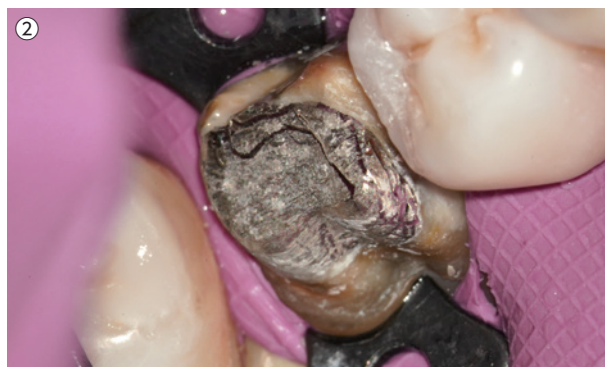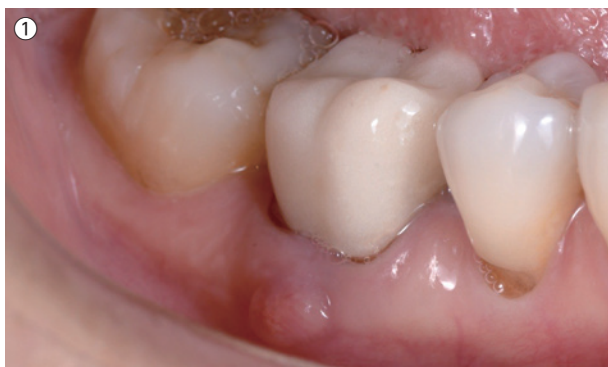⑤ライニング後、高い審美性と強度を有する審美的なグレースフィル ゼロフロー〈AI、BW〉にてエナメル質部分をドロップコーンテクニックにてビルドアップしていく。この際、咬頭ごとに光照射を行っていく。⑥細かな小窩裂溝は#6~10のリーマーを使い形態を付与していく。グレースフィル パルクフローの高い操作性が確認できる。⑦咬合調整・研磨完了後。審美的かつ、MIを満たす修復治療を行うことができた。

症例4 ライニング材としてバルクフィルを使用するメリット（インターナルブリーチへの応用）

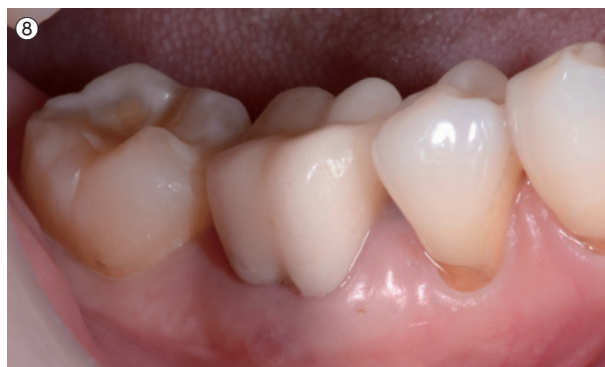
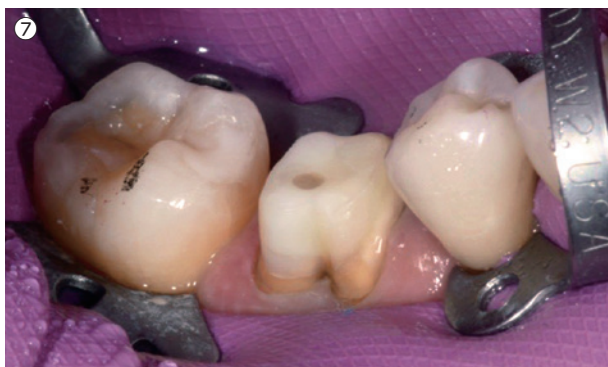
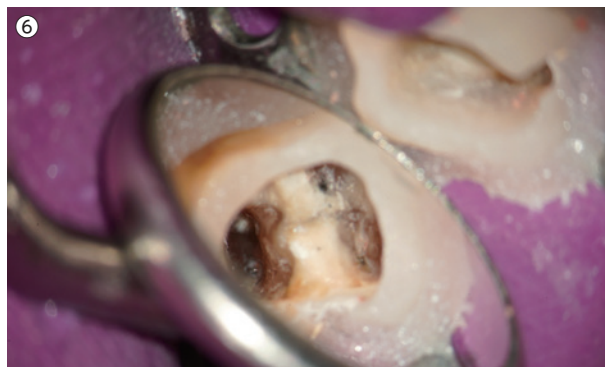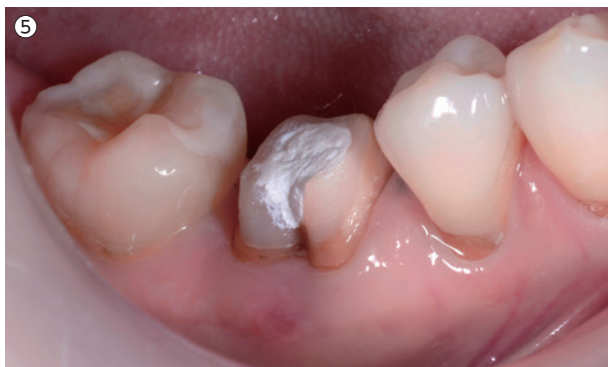①インターナルブリーチ後のバルクフィルは充填量が多いために重合収縮が大きくなり、エナメルクラックや最悪の場合、歯冠破折を起こす危険性があるのではないだろうか。筆者はこのような症例において、できるだけ重合収縮の少ないバルクフィルを積層充填することを心がけている。②術前。③インターナルブリーチ後、グレースフィル パルクフロー（ユニバーサル〈U〉）にて口蓋側を積層充填後、ペーストタイプのレジンにて隣接面を充填する。④術後。審美的な結果が得られている。

症例5 支台歯の隔壁としてバルクフィルを使用するメリット



①初診時。患者は歯肉の腫れを主訴に来院。頬側歯肉にフィステルが確認できる。②メタルコアとカリエスを除去する。③ボンディング処理を行い、重合収縮の少ないグレースフィル バルクフローユニバーサルにより隔壁を製作していく。光照射とドロップコーンテクニクを繰り返し、コントラクションギャップが最小限になるように隔壁を製作していく。ドロップコーンテクニクが可能な操作性が付与されているため、迅速に作業が行える。ある程度隔壁が製作できたところで、グレースフィル ゼロフロー(A1+BW)で築造していく。④築造終了後、次亜塩素酸ナトリウムにて内面を清掃後、キャビトンにて上面を仮封する。



⑤隔壁製作2日後、支台歯形成を行う。この時、ショルダーを最小限にし、歯質との接着面を最大限に確保することで、隔壁の脱離を防ぐ²⁾。また、最終形成に近いイメージでテーパーをつけすぎないようにすることで、プロビジョナルレストレーションを適合よく、脱離しにくく製作することができる。これにより、コロナルリーケージを最小限に抑えることを目指す³⁾。フィステルは消失している。⑥同時に、支台歯形成を最終形態に近づけることは、クランプの引っ掛かりを作ることになり、結果的に精度の高い根管治療へと移行できるようになる。⑦根管治療終了後、ファイバーポスト&コアを植立し、トライアルセラピーを継続する。⑧装着されたプロビジョナルレストレーション。歯牙の移動、コロナルリーケージを最小限を抑えながら、修復治療のトライアルセラピーと根管治療を進めていく。

おわりに

2010年、曲げ強さ167MPaを発揮するMIフィルの登場で、筆者のフロアブルレジンに対する考え方にパラダイムシフトが起きた。そして2017年、グレースフィル ゼロフロー(曲げ強さ173MPa)が発売された。その操作性、物性はさらに良くなり、日々の臨床になくてはならないものとなり、このたび2019年、グレースフィル バルクフローが加わり、その使用領域はさらに拡大した。これらの製品は間違いなく現代の接着治療を進化させる製品であると言えるだろう。GCの研究者に敬意を払うとともにさらなる進化を期待してやまない。

技工担当:エムズアート 歯科技工士 間中道郎

●参考文献

1. Selective enamel etching in cervical lesions for selfetch adhesives: A systematic review and meta-analysis Anna Szesz, Sibelli Parreiras, Alessandra Reis *, Alessandro Loguercio Department of Restorative Dentistry, State University of Ponta Grossa, Paraná, Brazil.
2. Esthetic Rehabilitation In Fixed Prosthodontics: Esthetic Analysis: A Systematic Approach To Prosthetic Treatment Hardcover - July 1, 2004 Type of margin 内山徹哉 QDT 2018.8月号.
3. An Evaluation of Coronal Microleakage in Endodontically Treated Teeth. Part I. Time Periods Kimberly Swanson, BA,DDS,and Sandra Madison, DDS,MS SUMMARY AND CONCLUSIONS 1987 by The American Association of Endodontists Esthetic Rehabilitation In Fixed Prosthodontics: Esthetic Analysis: A Systematic Approach To Prosthetic Treatment Hardcover - July 1, 2004.



内山徹哉 (うちやま てつや)

東京都 内山歯科クリニック 歯科医師

略歴・所属団体◎2004年 東京歯科大学卒業、2010年 東京都港区にて内山歯科クリニックを開業
東京SJCD会員