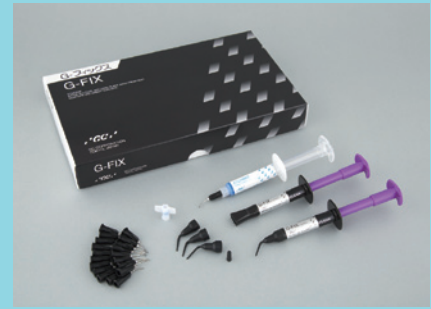

歯周治療における動揺歯固定の 基本的考え方と臨床

光重合型動揺歯固定材「G-フィックス」の特長を生かした暫間固定

東北大学大学院歯学研究科 歯内歯周治療学分野
教授

島内英俊



はじめに

中等度～重度歯周炎に対する歯周治療は複雑化することが多く、とりわけ咬合治療を含むことが多くなる。咬合治療には咬合調整、動揺歯の固定およびブラキシズムへの対応などが含まれ、なかでも固定は動揺歯の存在による機能障害（咀嚼障害や咬合時の不快感など）の改善と二次性咬合性外傷の予防を目的に実施される。固定はその

期間と目的により（1）暫間固定、（2）観察固定（プロビジョナルプリント）、（3）永久固定の3つに分けられる。暫間固定は歯周基本治療において主に実施されるが、近年では接着性レジンを用いたダイレクト・ボンディング法が臨床家に広く用いられている。今回、新たに開発された動揺歯固定用材料である「G-フィックス」を用いた暫間固定法に

ついて、特にその特長を生かした使用法を症例提示により紹介するとともに、歯周治療における暫間固定の基本的な考え方を説明したい。

歯周治療における固定の位置づけ

歯周治療の基本的コンセプトは炎症とリスクファクターのコントロールである。炎症のコントロールは主に感染のコントロールにより達成されるが、その中心になるのがプラークコントロール（セルフおよびプロフェッショナルを含む）であるのは言うまでもない。一方のリスクファクターの中に咬合性外傷が含まれ、歯の固定はそれに対処するための手段の一つとされている。炎症とリスクファクターのコントロールは歯周治療のすべてのステージにおいて必要であり、この観点から一番重要なステップである歯周基本治療をみると図1（Reddyらの論文¹⁾より一部改変）のようになる。すなわち歯周基本治療とは、プラークコントロールと可能なリスクファクターコントロールを行うことにより破壊のベクトルをストップさせて、さ

らに露出根面のルートプレーニングを実施することで歯周組織の治癒を促していく治療とすることができる。あくまでも固定の目的は咬合性外傷というリスクファクターの除去であって、いくら固定を実施しても炎症とそれ以外のリスクファクターを除去していかない限り、単独では歯周組織の治癒を導くことはできない。また咬合性外傷は一次性と二次性に分けることができる（図2A、Bに各々示す）。そのうち固定が有効なのは、歯槽骨支持の減少による相対的な咬合加重負担の増加を原因とする二次性咬合性外傷であり、一次性咬合性外傷に対しては主として咬合調整を行う。図2Cに咬合性外傷が歯周炎のリスクファクターとなって増悪を引き起こす場合を示したが、外傷力が炎症のある歯周組織に作用した場合に急速

な垂直性骨吸収を生じる。したがって、歯周病罹患歯の場合には一次性であろうと二次性であろうと、炎症のコントロールを併せて行うことが必須となる。

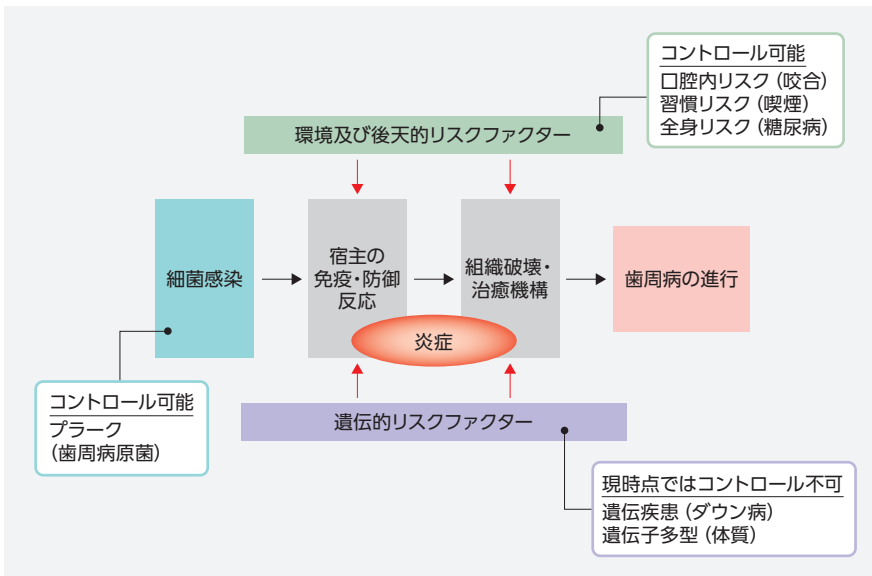


図1 歯周病の原因論からみた歯周基本治療のコンセプト (Reddy MSらの論文¹⁾より改変して引用)。

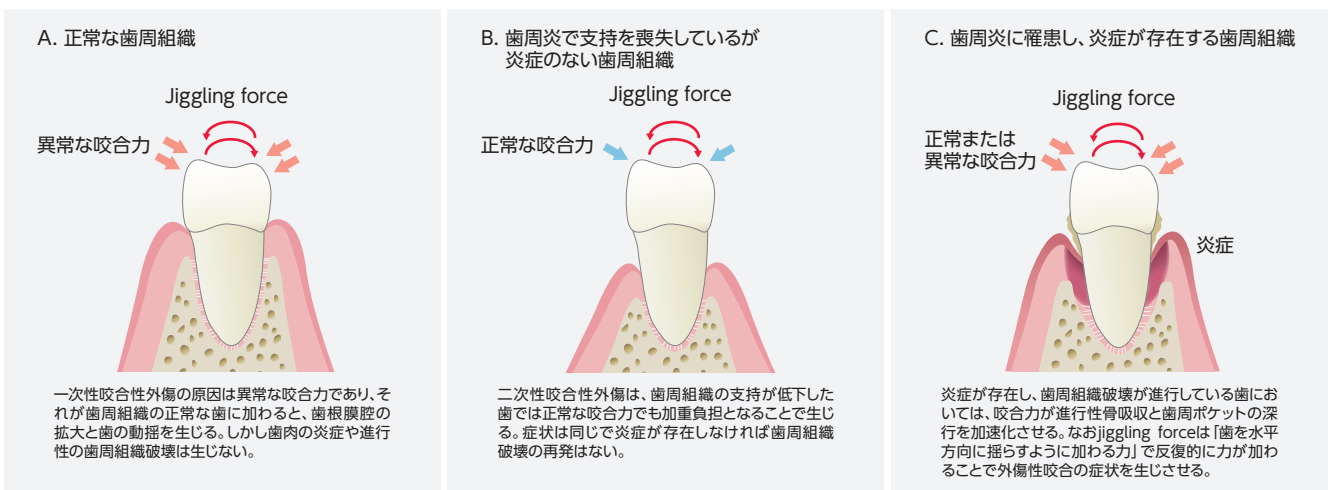

図2 一次性咬合性外傷 (A)、二次性咬合性外傷 (B)および咬合性外傷により歯周炎が増悪する場合 (C)。

歯周治療における暫間固定のdecision making

歯周基本治療において、いつ暫間固定を実施すべきであろうか。図3には、日本歯周病学会のガイドライン²⁾に掲載されている咬合性外傷の存在が疑われるケースにおけるdecision making treeを示した。まず考えるべきは対象となる動揺歯に機能障害が伴っているかである。それがなければまず歯周基本治療を実施して炎症を軽減させ、動揺に変化がみられるかを観察する。それでも動揺が継続するときは咬合調整をまず実施し、経過をみたくて暫間固定を決断する。一方、機能障害を伴う場合には咬合調整を先行させて、動揺の減少がみられたら炎症に対

する治療を実施する。もし動揺が継続する場合には暫間固定を実施してから歯周基本治療を行う。しかしながら、いずれの場合においても、セルフプラークコントロールの確立と歯肉縁上のスクレーピングはすべてに先行して最初に行うべきである。すなわち、ここでいう“炎症に対する歯周基本治療”とは、主に歯肉縁下のスクレーピング・ルートプレーニング (SRP) を指すことに注意されたい。

暫間固定の原則は、歯冠-歯根比の低下した動揺歯を歯周組織の健全な歯に連結することで、咬合負担を減少させることである (図4B)。動揺歯同士を

連結した場合には近遠心的方向の動揺を抑えることはできるが、頬舌方向には効果がない (図4C)。したがって、この場合には固定した歯を結んだ線が複数できて、しかも交叉するように配慮しなければならない (図4D)。また二次性咬合性外傷は歯周組織の支持の低下が原因であるために、炎症のコントロールが成功した後も動揺が残存して、観察固定あるいは永久固定への移行を計画しなければならないことも多い。図5には上述のガイドライン²⁾に記載された二次性咬合性外傷歯の咬合治療の考え方を示すので、参考にされたい。

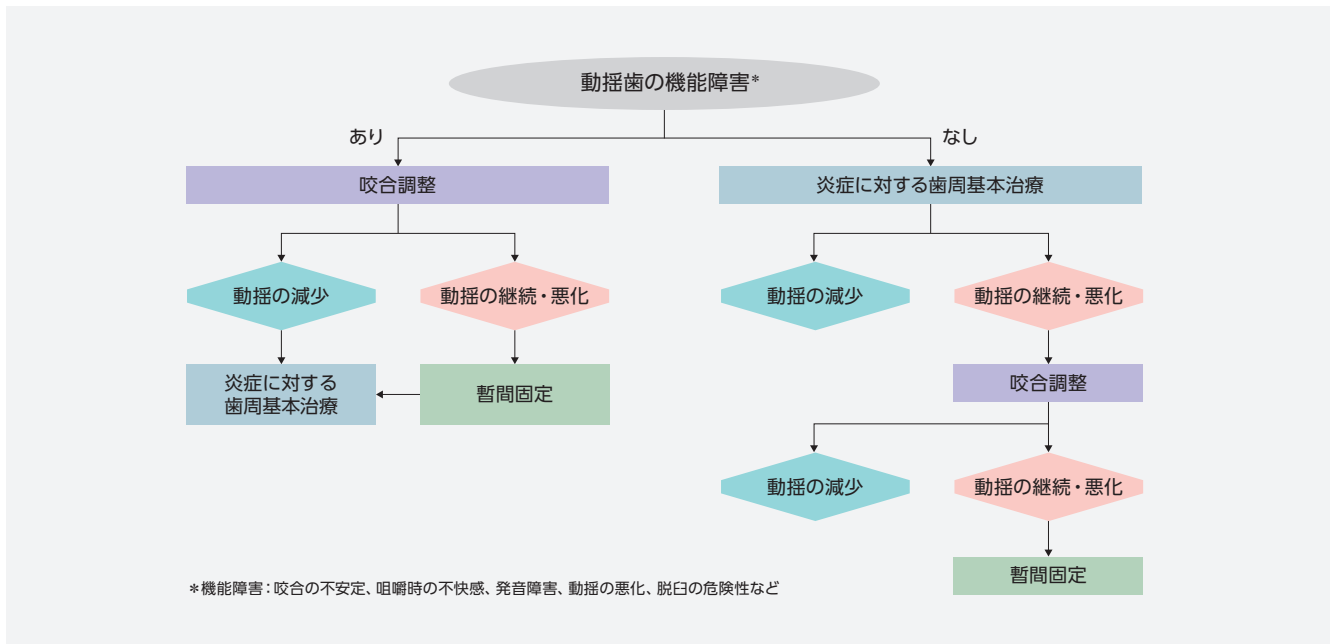


図3 咬合性外傷に対する咬合調整と固定処置の選択の考え方 (歯周病の検査・診断・治療計画の指針2008、日本歯周病学会編、医歯薬出版、2009年より一部改変して引用)。

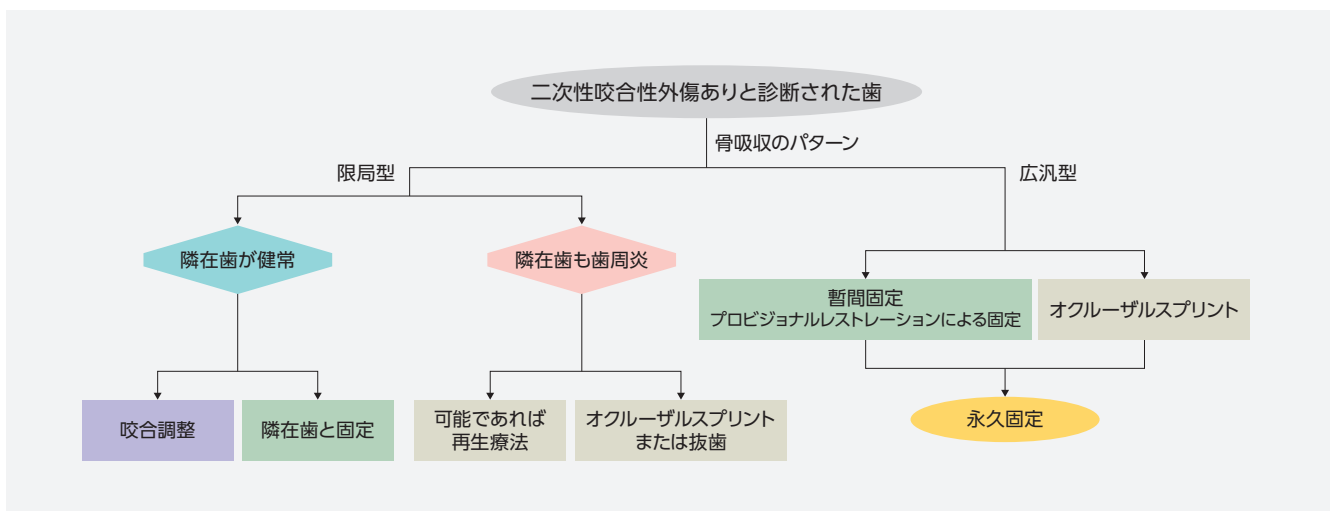
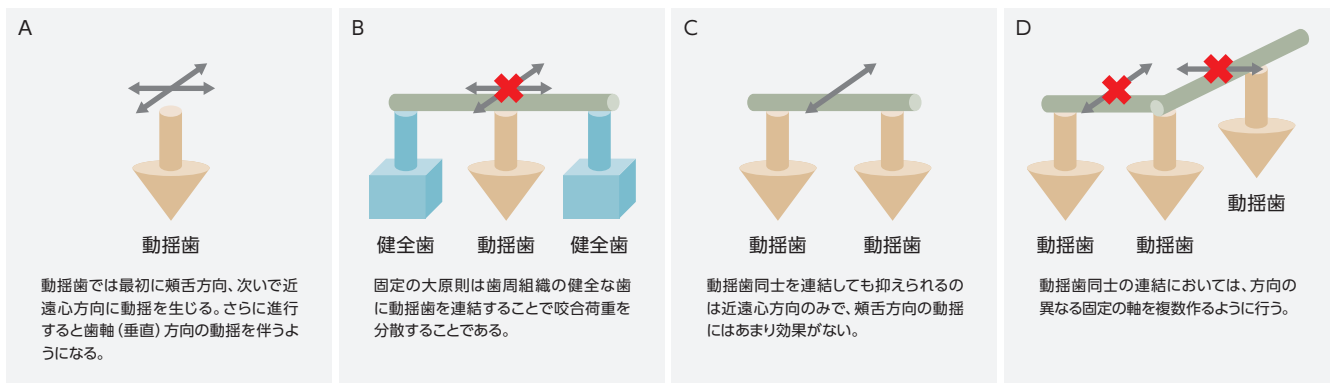


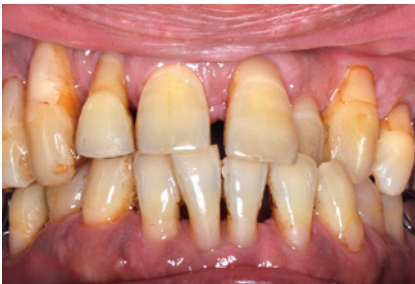図5 二次性咬合性外傷に対する処置方針の考え方 (歯周病の検査・診断・治療計画の指針2008²⁾より一部改変して引用)。

「G-フィックス」を用いた暫間固定の臨床症例

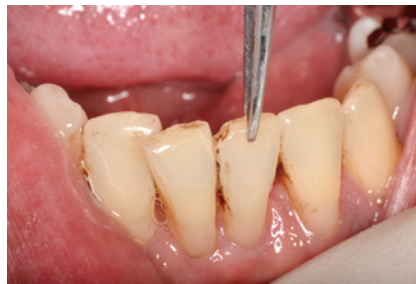このたび新発売された「G-フィックス」は、従前のPMMA系の粉液タイプの暫間固定材と比べてユニークな性質を有している。すなわち従来型のPMMA系は強い歯面接着性能を持つが、化学重合のため硬化待ち時間が長いというのが臨床操作上の問題であった。「G-フィックス」はレジンペースト中にリン酸エステルモノマーが配合されているため、ボンディング材と同等の歯面接着性能を発揮する。暫間固定を行うと1本1本の歯にかかる異なったベクトルの咬合力を一体で受けることになるため、歯と歯を連結する固定材に

は大きなストレスがかかる。このストレスに抵抗するためには強い接着力だけではなく、材料自体のしなやかさが必要である。「G-フィックス」には高靱性モノマーが配合されており粘り強さを確保している。また粉液タイプのもう一つの欠点は重合終了後の表面荒さであり、審美性に影響を与えるのみならず暫間固定後のプラーク付着や変色の原因となりやすい。この点についても本製品はペーストタイプであるがゆえに硬化後の表面は滑沢であり、審美的にもプラーク付着の観点からも優れている。しかし「G-フィックス」の最大の

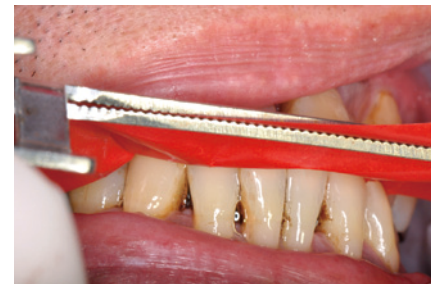特長は1ペーストの光重合タイプであることで、この性質は準備や後片付けを含めた操作性の簡便性と硬化時間の大幅短縮によるチェアタイムの減少のみならず、この製品ならではのユニークな使用法可能にしている。そこで以下に示す臨床症例では「G-フィックス」の特長を生かした暫間固定を操作ステップごとに紹介したい。



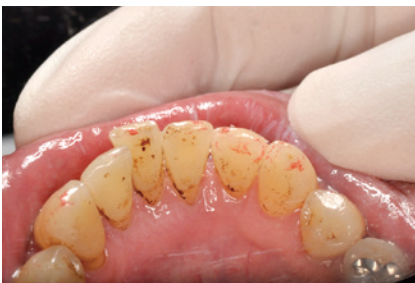6-1 「G-フィックス」を用いて暫間固定を行った症例（正面観）。60歳男性。歯周基本治療を終了して修正治療（白歯部の歯周外科と永久固定）を実施中。歯周基本治療後における下顎前歯部のポケット深さはすべて3mm以下であった。



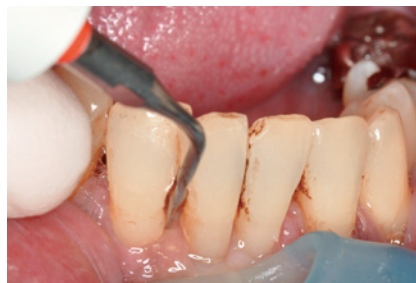6-2 まず動揺度を確認する。1|1はM₂の動揺度を認め、患者の「噛みにくい」との訴えにより、2|2に「G-フィックス」を用いて暫間固定を行うこととした。



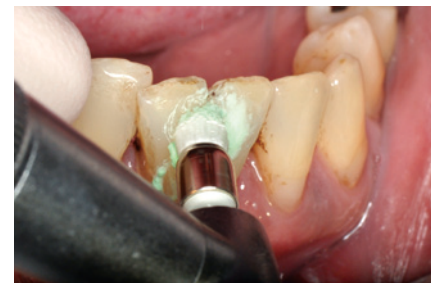6-3 暫間固定に先立ち、咬合状態を確認する。高度の動揺歯は移動や挺出を生じていることも多く、咬合接触させた状態とそうでない状態では位置が変わっている可能性があるため、術前に必ず中心咬合位での接触状態を確認する。



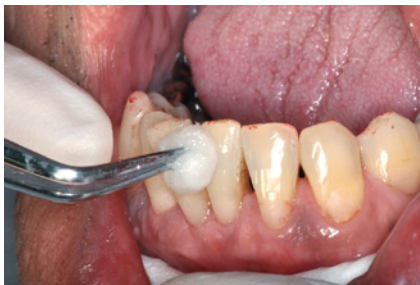6-4 中心咬合位での下顎前歯部の咬合状態（ミラー反転像）。頬側転位した1|1がやや強く接触していると考えられたため、咬合調整を実施して強く接触している場所を削合した。



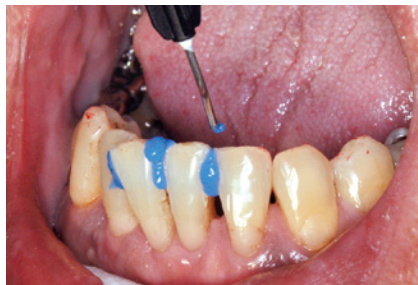6-5 暫間固定を行う前には、プラークや歯石などの歯面付着物を除去するためにスクレーリングを必ず実施する。



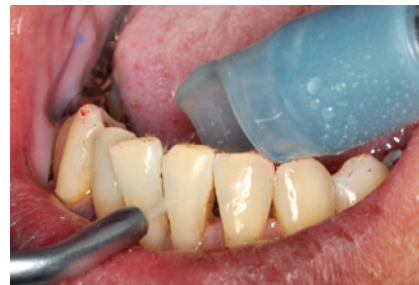6-6 スクレーリングに引き続いてPTCペーストを用いた歯面研磨を実施する。歯面を完全に清掃することは接着性能を最大に引き出す上で有効であるばかりでなく、色素沈着をも除去できるため審美性の向上にもつながる。



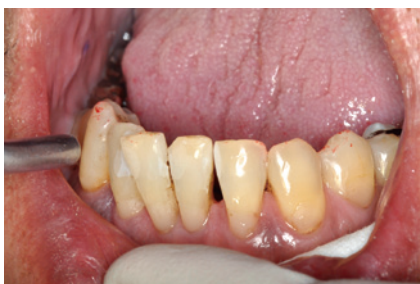6-7 歯面研磨終了後、アルコールを用いて歯面を清拭することで、エッチング前の準備を終了する。



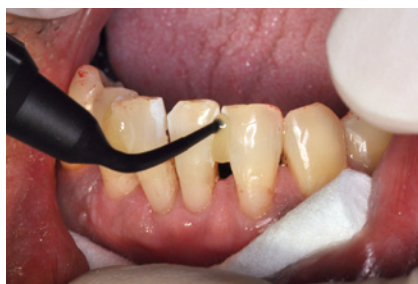6-8 専用のエッチング材（リン酸）を歯面に塗布して30秒間処理する。この際、隣接面のみならず頬舌歯面にも広く塗布するようにする。接着面積が少ないと脱離の原因になるので注意が必要である。



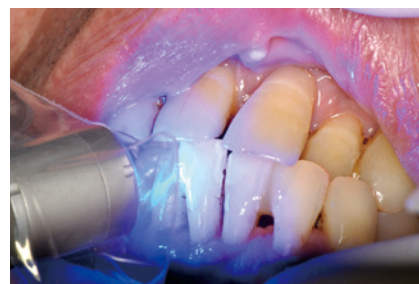6-9 30秒間の処理時間が終了したら充分に水洗を行う。



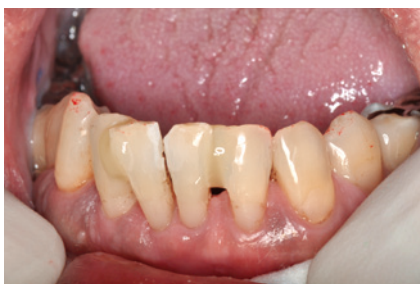6-10 水洗後エアブローにて乾燥を行うと、エッチング処理面の白濁を確認することができる。これが確認できないときはもう一度処理を行う。



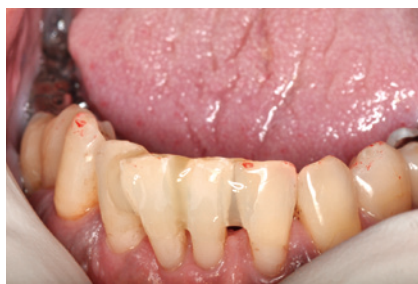6-11 ロールコットンによる防湿下で「G-フィックス」ペーストの塗布を行う。頬舌面のエッチング処理面までをカバーするように注意する。また4歯以上にわたって固定する場合には、一気にすべての処理面に塗布するのではなく分割して実施する。



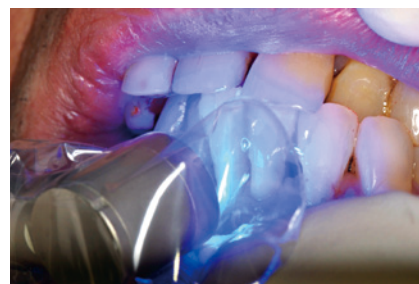6-12 この症例では21の間ならびに12の間にペーストを塗布した。その後中心咬合位で咬ませた状態でLED照射器を用いて光照射する。照射時間は長めにとるとともに、唇側からの照射後、口を開けた状態で舌側から照射して確実に硬化させるようにする。



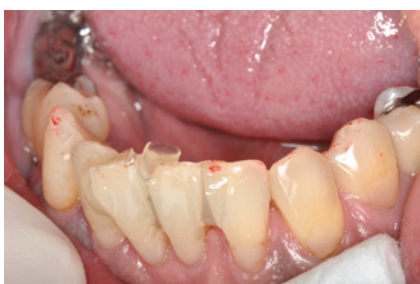6-13 21間および12間の光照射が終了したところ。引き続き11間の固定に移る。このように分割することで重合収縮によるひずみを防止することができる。



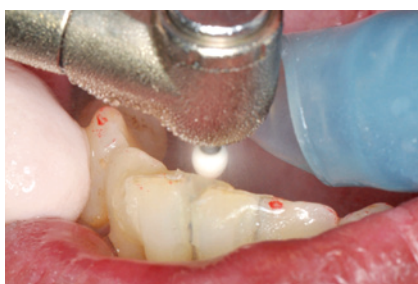6-14 11間に「G-フィックス」ペーストの塗布を行う。



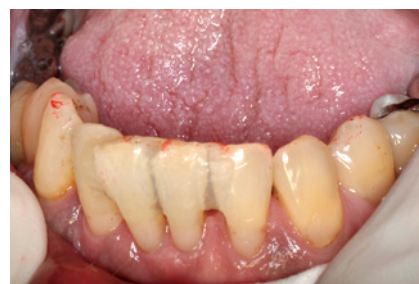6-15 再度中心咬合位で咬ませた状態で光照射を実施する。先ほどと同じく舌側からも照射を実施する。



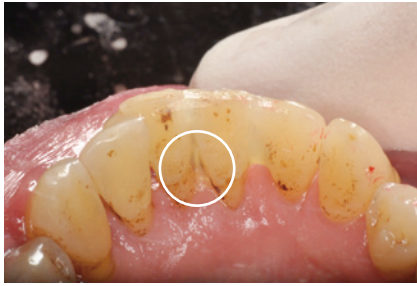6-16 硬化終了後、再び咬合紙を用いて咬合状態を確認する。中心咬合位で咬ませた状態で硬化させているため、固定連結後の咬合調整は最小限の時間で実施できるはずである。



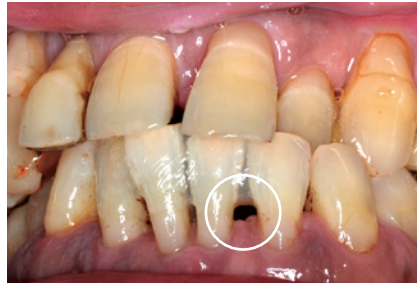6-17 ホワイトポイントを装着したタービンを用いて、余剰のペーストを除去して形態を整えるとともに、強く当たっている部位を咬合調整する。



6-18 「G-フィックス」による暫間固定後、形態修正と咬合調整が終了した状態。



6-19 咬合面観（ミラー反転像）。必ず唇側面と舌側面から形態を確認する。「G-フィックス」はフローが良好なため、歯間の広く開いた症例などで多めにペーストを塗布すると歯間部に流れ込むことがある。この場合は「T」歯間部舌側面で歯間空隙に流れ込んだため（丸印部分）、形態修正をこの後実施した。



6-20 「G-フィックス」による「2」暫間固定終了時の所見（正面像）。暫間固定後は歯間部を清掃できるように、必ず歯間ブラシが通るスペースを確保する（丸印部分）。

「G-フィックス」を応用した暫間固定の実施に際して考慮すべきこと

「G-フィックス」を用いた暫間固定法は、一般的にはダイレクト・ボンディング法と呼ばれ、外側性固定に分類される。この方法の最大の利点は、A-スプリントなどの内側性固定と違い、歯の切削を伴わないことである。そのため暫間固定終了後も築盛した固定材を除去するだけで元の状態にすることができ、施術に当たっての麻酔など患者に与える負担も少ない。その一方で、固定材を歯の表面に盛り上げるため審美性や清掃性に劣る。これまでダイレクト・ボンディング法にはPMMA系の粉液タイプレジンが多く用いられてきたが硬化時間が長いことが臨床操作上の大きな問題であった。「G-フィックス」は光硬化型であるため、ペーストの塗布から硬化までを非常に短い時間で済ませることができる。この特長は操作時間の短縮のみならず、咬合させた状態で硬化させるというユニークな操作を可能にした。この操作の利点は硬化後の咬合調整時間の短縮にあるが、もし同じ操作を粉液タイプで行った場合には、長時間にわたり口を閉じたままにしなければならず、その間に唾液による汚染を生じるリスクがある。

ただし今回の症例で紹介した操作を行うに当たっては一つ考慮しなければならないことがある。本症例は下顎前歯部が固定の対象であったが、上顎前歯部で突き上げによるフレアアウトを伴う症例に用いる場合などには、どの位置で歯を固定するのかをよく考えねばならない。このような状態では、上顎前歯のフレアアウトに伴って下顎前歯の挺出を生じていることが多く、術前の咬合調整や切端の削合を行わないままに中心咬合位で咬ませてしまうと、フレアアウトした状態で上顎前歯が固定されてしまう。したがって、上顎前歯の暫間固定で位置決めに優先したいときには咬ませない状態で操作を行い、それに下顎を合わせる形で咬合調整や削合をするという選択を行うなどの配慮が必要である。本症例はやはり上顎前歯のフレアアウトが認められたが、すでに永久固定が施されていたため、上顎前歯に対する配慮は行わなかった。当然のことながらフレアアウトを治療しようとするれば、矯正あるいは補綴処置が必要で、これらを治療計画に盛り込んでいかねばならない。

ダイレクト・ボンディングによる暫間固定では歯間部に固定材を盛り上げるため、術後に歯間清掃ができるように配慮しなければならない。具体的には必ず下部鼓形空隙に歯間ブラシが通るスペースができるようにしなければならない（図6-20の丸印部分）。これは「G-フィックス」のみならずどの固定材を使用しても同じであるが、特に本製品はフローが良いため歯間部が広く開いた症例では注意する必要がある。硬化と咬合調整を終了した後に必ず歯間部のスペースを確認していただきたい（図6-19の丸印部分）。もし流れ込んだとしてもバーを用いて簡単に形態修正が可能である。暫間固定を行った患者には、術後の清掃方法、特に歯間ブラシの使用法をよく指導しておく必要があるのは言うまでもない。

暫間固定を行う部位の歯がすべて天然歯とは限らず、症例によってはメタル、セラミックスあるいはハイブリッドレジンで補綴された歯と固定を行わねばならない場合がある。「G-フィックス」では「メタルプライマーⅡ」、「セラミックプライマー」を用いることで、これらの修復物とも接着が可能である（図7）。

これらを用いても外れるようなときは、接着面積を増やすような配慮が必要となる。特に動揺や大きな咬合力がかかる部位を固定したい場合には、補強線として金属ワイヤーを併用することも可能で、それに際してメタルプライマーを使用できるというのも利点である。

しかしながら、本来歯はそれぞれの歯周組織で支えられており、咬合力のベクトルも1本1本の歯で異なる。したがって、暫間固定により一塊として咬合力を負担させた場合には、咬合時に常に連結部にはストレスがかかる。「G-フィックス」の特長の一つである高靱性

はこのストレスに抵抗するうえで有利な性質ではあるが、当然固定が外れるという場合もあり得る。したがって、患者には固定が外れる場合があることを伝えとともに、来院時には暫間固定に破損がないかをチェックする必要がある。

接着する修復物面の材料	プライマー
貴金属・非貴金属	ジーシー メタルプライマーII
セラミックス・レジン	ジーシー セラミックスプライマー

図7 「G-フィックス」各種修復物に用いるための接着プライマー。

おわりに

以上、新たに発売となった「G-フィックス」を用いた臨床症例を通じて、歯周治療における暫間固定の基本的な考え方や注意点について記させていただいた。最後に繰り返しとなるが、歯周治療

における固定は、あくまでも歯周組織の支持の低下により引き起こされる二次性咬合性外傷や機能障害に対する処置であり、炎症そのものに対応するものではないことを理解いただきたい。

すなわち、咬合力のコントロールだけでなく、プラークコントロールや歯肉縁下処置による炎症のコントロールを行わなければ、歯周炎は治癒しない(図8)。

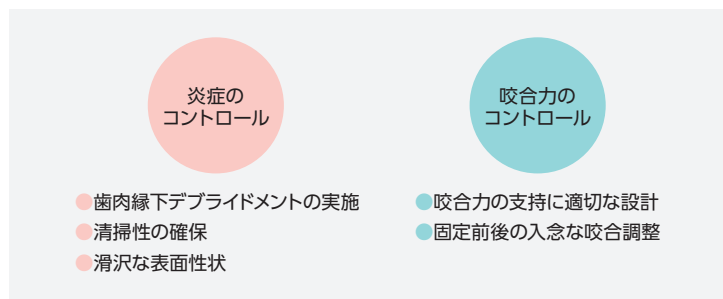


図8 暫間固定を成功させるための2つのコントロール。炎症のコントロールのためには、歯肉縁下でのデブリッドメント(SRP、場合によっては歯周外科処置)の実施が必須であるばかりでなく、暫間固定にも術後のプラークコントロールに必要な形態(滑沢な表面性状、清掃が容易な形態)が求められる。一方、咬合力のコントロールのためには、事前にプランニングを行って、咬合力を負担するのに適切な固定範囲を設計するとともに、暫間固定実施前後に入念な咬合調整を行う必要がある。

●参考文献

- Reddy MS, Geurs NC, Gunsolley JC. Periodontal host modulation with antiproteinase, anti-inflammatory, and bone-sparing agents. A systematic review. Ann Periodontol. 2003; 8:12-37.
- 日本歯周病学会編:歯周病の検査・診断・治療計画の指針2008.医歯薬出版,東京,2009年



島内英俊(しまうち ひでとし)

東北大学大学院歯学研究科 歯内歯周治療学分野 教授
略歴・所属団体©1981年 大阪大学歯学部卒業。1990年 歯学博士(大阪大学)。1990~1992年 米国フォーサイスデンタルセンター客員研究員、大阪大学歯学部附属病院医員(口腔治療科)、同歯学部口腔治療学講座助手を経て1991年 口腔治療科講師。1999年 口腔治療学講座助教授。2000年より現職。2002年 東北大学歯学部附属病院副院長。2004年より東北大学病院副院長(2010~2012年 同総括副院長)、日本歯周病学会専門医・指導医、日本歯科保存学会専門医・指導医。
日本学術会議連携会員(第21期・22期) / 日本歯周病学会常任理事 / 日本歯科保存学会理事 / 日本歯内療法学会理事など。